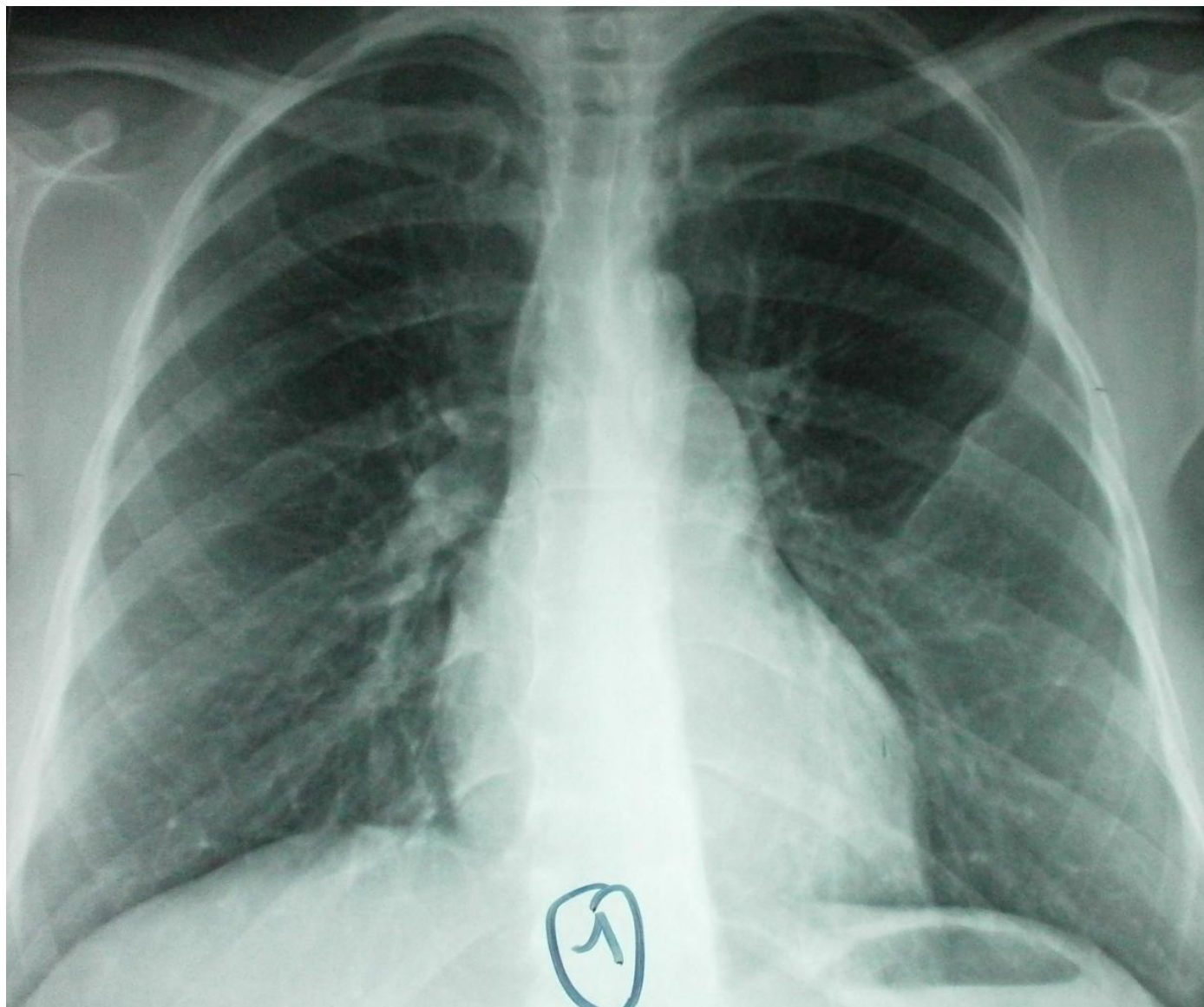
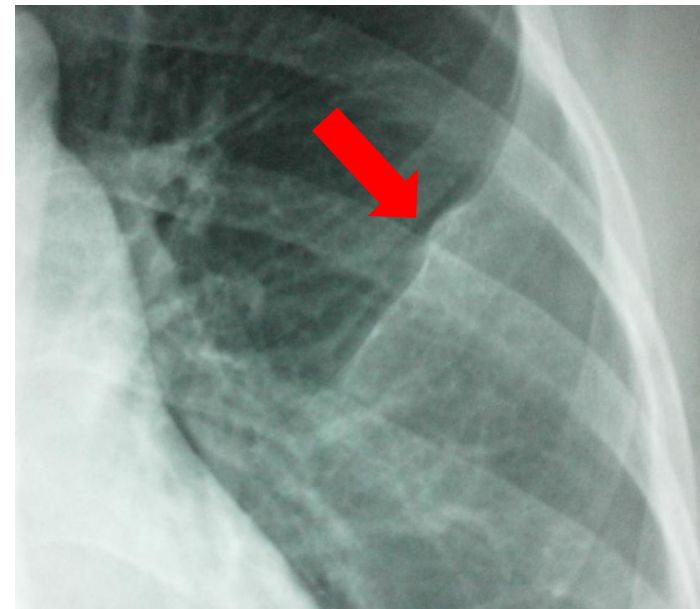
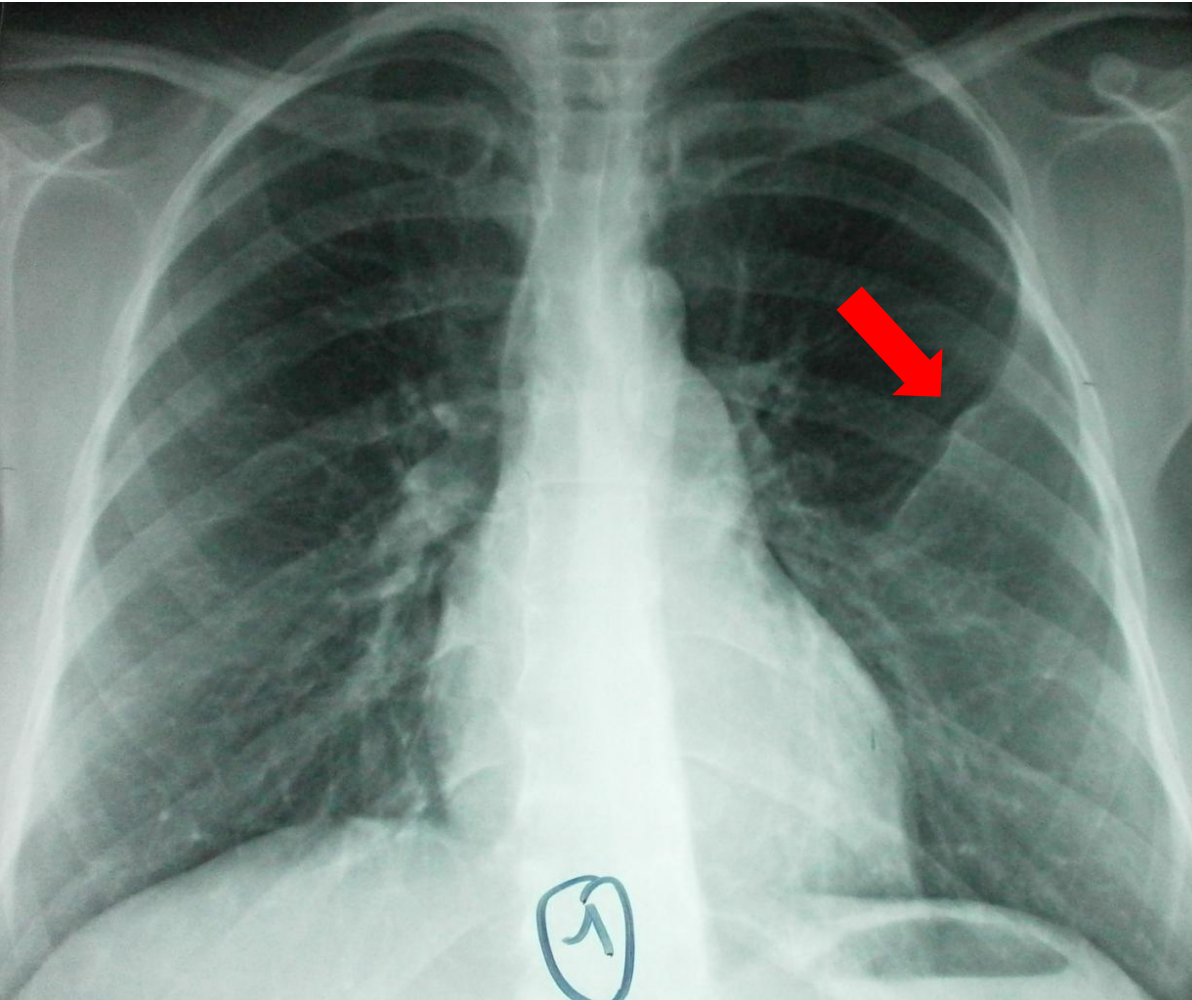


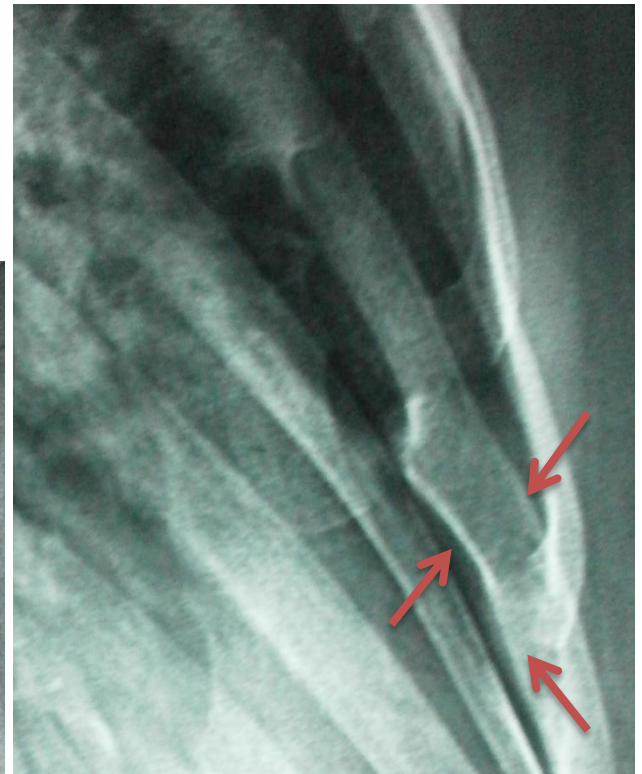
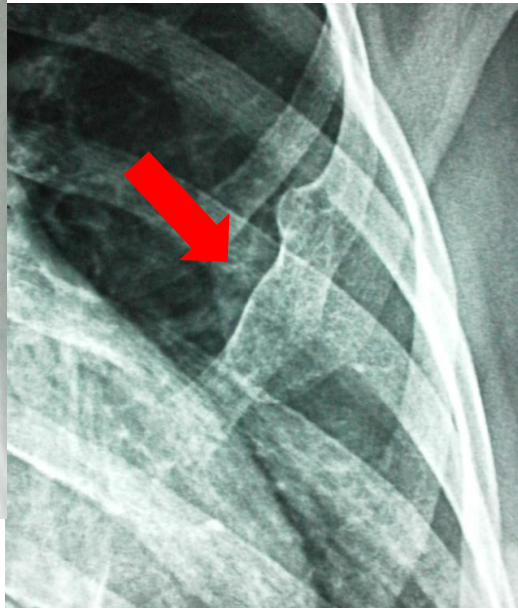
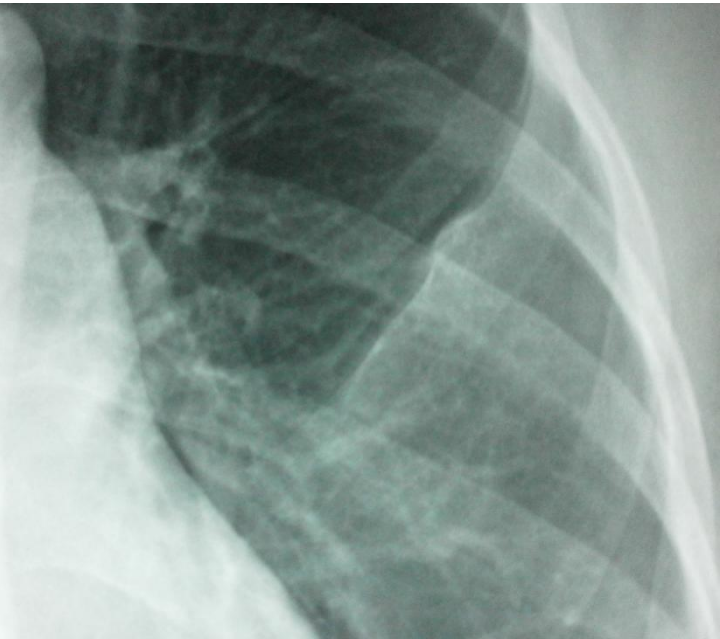
Mme Maria H...26 ans Douleur h mi thoracique gauche



Anomalie de l'arc antérieur de la 4^{ème} cotes



« Tumeur » costale

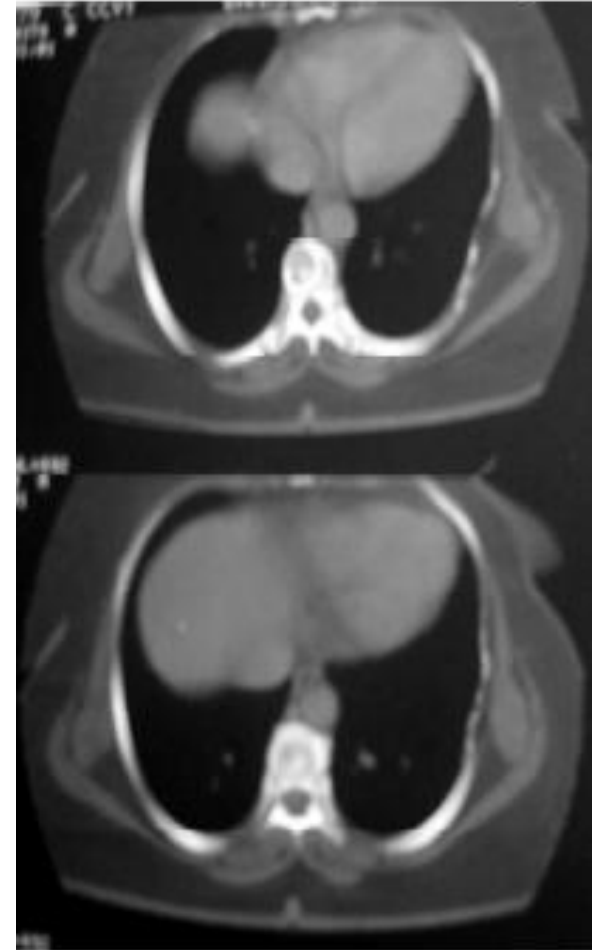


Élargissement osseux avec ostéolyse fusiforme sans interruption corticale. Aspect en bulle de savon.

->**Dysplasie fibreuse ??**

L'ostéodysplasie fibreuse

Affection sporadique congénitale rare qui se caractérise par une prolifération focale du tissu fibreux au sein de la médullaire osseuse. Elle représente 7% des tumeurs osseuses bénignes. Elle est à l'origine de lésions ostéolytiques, de déformations et de fractures. Elle peut être monostotique (limitée à un seul os) ou polyostotique.



Lésions lytiques des sixième et septième côtes gauches